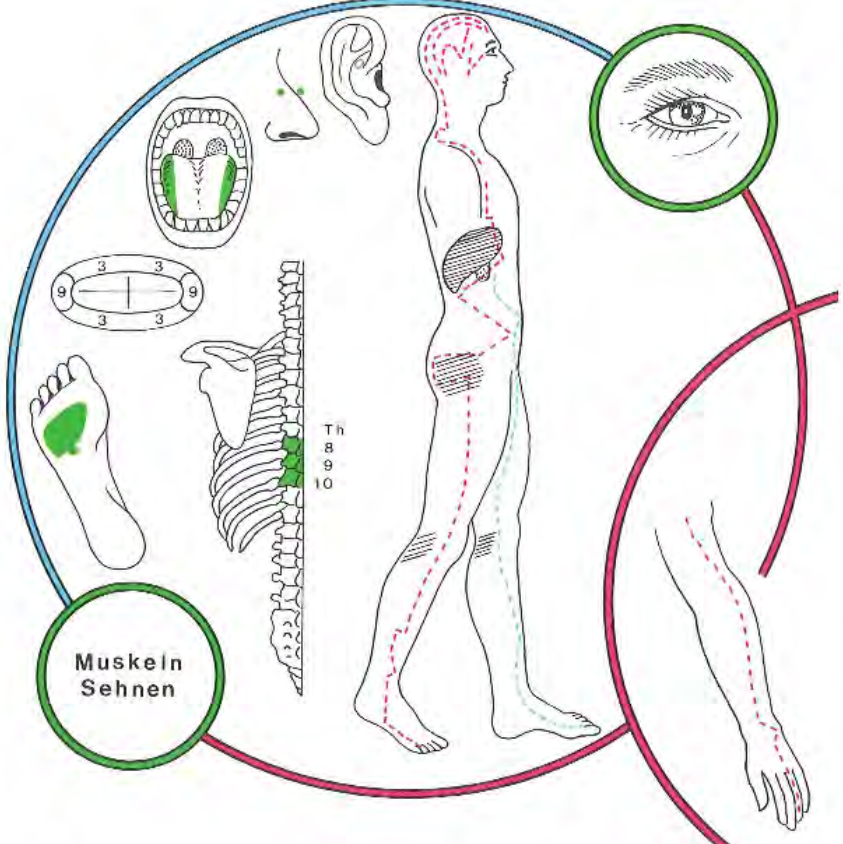


INTERCOSTAL NERVEN	Th8, 9, 10 oberer Bauchdecken
DERMATOME	Th8, 9, 10
STÖRFELDER	biliäres Störfeld
NASENNEBEN HÖHLEN	Sinus cavernosus, Sinus sphenoidalis
HIRNNERVEN	III, IV,V,VI,VII Ptosis/Oculomotoriusparese (III) Doppelbilder/Trochlearisparese (IV) Doppelbilder/Abducensparese (V) Schmerzen und Bewegungseinschränkungen im Bereich des Schulterblattes, bei der Kopfdrehung, Schulter/Armsyndrom Irritation des Nervus accessorius (XI)
SINNESORGANE	Sehen; Netzhaut + Aderhaut
GELENKE	Hüfte seitlich; Knie mes. +lat; obers + vord.Sprung
RÜCKENMARK SEGMENTE	Th8, 9, 10
WIRBEL	B8, 9, 10
YIN-ORGANE	Zahn 43: Leber rechts Zahn 33: Leber links
YANG-ORGANE	Zahn 33: Gallengänge links Zahn 43: Gallenblase
ENDOKRINE DRÜSEN	Keimdrüse
TONSILLEN	Tonsilla Palatina
OHR Korrespondenzonen nach O. Mastalier	 <p>Ohr-Korrespondenzonen der Zähne 13 und 23 Bereich Hüfte</p>
SYMBOLE	Mars (Ares) nach Volkmer nach M.Caffin: Pluto
METALLE	Eisen Ferrum metallicum
HOMÖOPATHIE	Urtica urens, Chelidonium
SPAGYRIK von Phylak	Zahn 33: Carduus mar. A Chelidonium C Allium sat. AB Taraxacum AB Zahn 43: Taraxacum AB Cynara AB Nux BC Mentha pip. A
VERBINDUNGEN nach Orsatelli aus: Rossaint	Zahn 33: Obstipation Milz-Pankreas Zahn 43: Zystitis, Milz, Pankreas
SEELISCHE INHALTE	Dynamik versus Aggression
Weitere Zuordnungen nach Braun-von-Gladiß*	Keimdrüsen. Thrombosen (Bein Lungen). Varicöse Störungen, Pankreas, Ösophagus, Schwäche peripherer Gefäße, Lunge, bindegewebige Erkrankungen, Blut, Stoffwechsel und Blutdichte, Strömungsgeschwindigkeit, Stagnation, Thrombose und Infarkt. Brustwirbelkörper 3, 9, 10. Knie hinten, Hüfte, Fuß

<p>Gleditsch *</p>	 <p>„Auf einen oder mehrere Canini (Eckzähne) beschränkte entzündliche oder degenerative Veränderungen an Gingiva bzw. Parodontium weisen auf eine mögliche Störung im Leber-Gallenblasen-Funktionskreis hin. Die Überlastung der als Prothesenanker benützten, meist parodontotischen Eckzähne bei älteren Menschen schwächt einen ohnehin belasteten Leber-Gallenblasen-Funktionskreis zusätzlich. VOLL weist auf die Häufigkeit von Hüftgelenkfrakturen bei gerade diesen Patienten hin.“</p>
<p>W. Burk</p>	<p>Nach Verankerungen an Restzahnbeständen in Form der Eckzähne mit Klammern und Teleskopkronen kommt es gehäuft zur Einschränkung der Gehfähigkeit (Gehwagen der Senioren!!) wegen Knie- und Hüftbeschwerden, und Augenproblematiken (Star etc)</p> <p>Der Eckzahn wird krank, wenn sein Träger sich nicht dienen kann, sich nicht vor der Schöpfung (ver-)beugen kann. Kann man nicht knien, um Verzeihung bitten, läuft dem Menschen ständig die Laus über die Leber und spuckt er Gift und Galle, wird auch der Eckzahn krank. Desgleichen: wer den Balken im eigenen Auge übersieht! Er bekommt nicht nur Kniebeschwerden und einen Defekt/Nervenentzündung am Eckzahn, sondern auch Sehstörungen!</p>
<p>M.Caffin*</p>	<p>Zahn 33: steht für die Art und Weise, in der wir innere Veränderungen zum Ausdruck bringen</p> <p>Zahn 43 : ist der Ausdruck all dessen, was wir nach außen hin vollbringen wollen. Es besteht eine besondere Beziehung zwischen diesem Zahn und dem Wachstum des übrigen Körpers</p>