




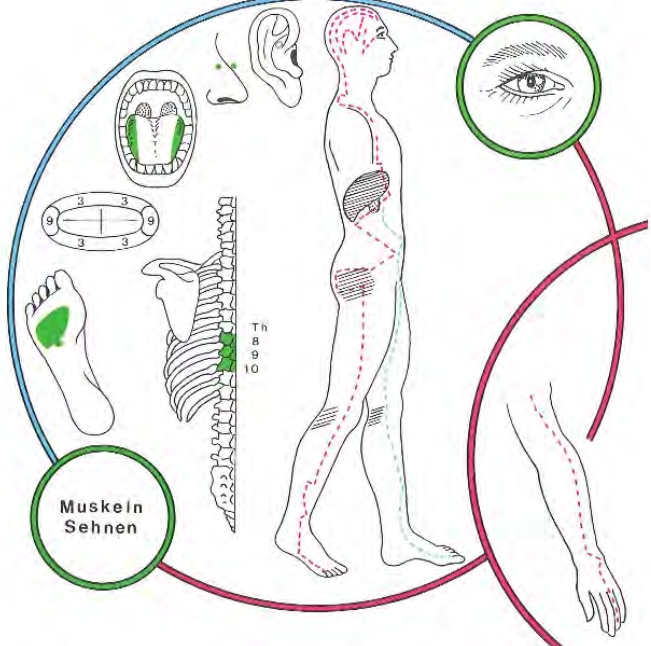
Eine Einführung in die reflektorischen Bezüge und den Quellennachweis

finden Sie hier: <http://www.oldenburk.de/files/Einfuehrung.pdf>

Eine Übersetzungshilfe für das „Fachchinesisch“ finden Sie hier:

<http://www.zahnwissen.de/>

INTERCOSTAL NERVEN	Th8, 9, 10 oberer Bauchdecken
DERMATOME	Th8, 9, 10
STÖRFELDER	biliäres Störfeld
NASENNEBEN HÖHLEN	Sinus cavernosus, Sinus sphenoidalis
HIRNNERVEN	II Sehstörungen Irritationen des Nervus opticus (II)
SINNESORGANE	Sehen; Netzhaut + Aderhaut
GELLENKE	Hüfte seitlich; Knie mes. +lat; obers + vord.Sprung
RÜCKENMARKSEGMENTE	Th8, 9, 10
WIRBEL	B8, 9, 10
YIN-ORGANE	Zahn 13: Leber rechts Zahn 23: Leber links Ductuli biliferi
YANG-ORGANE	Zahn 13: Gallenblase Zahn 23: Gallengänge links
ENDOKRINE DRÜSEN	Hypophysen -Zwischenlappen
TONSILLEN	Tonsilla Palatina
OHR Korrespondenzonen nach O. Mastalier*	 <p>Ohr-Korrespondenzonen der Zähne 13 und 23 Bereich Hüfte</p>
SYMBOLE	Mars (Ares) nach Volkmer nach M.Caffin: Pluto
METALLE	Eisen Ferrum metallicum
HOMÖOPATHIE	Urtica urens, Chelidonium
SPAGYRIK von Phylak	Zahn 13: Taraxacum AB Cynara AB Nux BC Zahn 23: Carduus mar. A Cholidonium C Allium sat. AB Nux 13C
VERBINDUNGEN nach Orsatelli aus: Rossaint	Magen Atmungsrythmus
SEELISCHE INHALTE	<p>Dynamik versus Agression Leber: + Glücklichein - Unglücklichein Galle: + Liebe - Ärger, Wut, Jähzorn</p> <p>Der Eckzahn wird auch der Reißzahn oder Augenzahn genannt. (Die stabile Wurzel reicht bis zum Boden der Augenhöhle. Der Eckzahn als Machtzahn symbolisiert Potenz und (Macht-)Vermögen: das, was ich anpacken/(stemmen) reißen kann. Die Größe dieser Zähne, z. B. beim Elefanten, Eber oder Tiger, symbolisiert Macht.</p>

M. Caffin	<p>„Der rechte obere Eckzahn (Nr. 13) steht für die Art und Weise, wie wir uns der Außenwelt zeigen wollen.“</p> <p>„Der linke obere Eckzahn (Nr. 23) steht für die innere Haltung, die wir Veränderungen gegenüber einnehmen.“</p>
Weitere Zuordnungen von Braun-von-Gladiß*	<p>Zahn 13: Prothrombinsteuerung, Angina pectoris, kardiale Ödeme, Stenokardien, Blutstoffwechsel, Blutdichte, Strömungsgeschwindigkeit, Stagnation, Thrombose und Infarkt, dyskratische Zustände, Konzentrationsschwäche, Stammuskulatur</p> <p>Zahn 23: Prothrombinsteuerung, Angina pectoris, kardiale Ödeme, Stenokardien, Blutstoffwechsel, Blutdichte, Strömungsgeschwindigkeit, Stagnation, Thrombose und Infarkt, dyskratische Zustände, Konzentrationsschwäche, Stammuskulatur</p>
Gleditsch *	 <p>„Auf einen oder mehrere Canini (Eckzähne) beschränkte entzündliche oder degenerative Veränderungen an Gingiva bzw. Paradentium weisen auf eine mögliche Störung im Leber-Gallenblasen-Funktionskreis hin. Die Überlastung der als Prothesenanker benützten, meist paradentotischen Eckzähne bei älteren Menschen schwächt einen ohnehin belasteten Leber-Gallenblasen-Funktionskreis zusätzlich. VOLL weist auf die Häufigkeit von Hüftgelenkfrakturen bei gerade diesen Patienten hin.“</p>
W. Burk	<p>Nach Verankerungen an Restzahnbeständen in Form der Eckzähne mit Klammern und Teleskopkronen kommt es gehäuft zur Einschränkung der Gehfähigkeit (Gehwagen der Senioren!!) wegen Knie- und Hüftbeschwerden, und Augenproblematiken (Star etc)</p> <p>Der Eckzahn wird z.B. krank, wenn sein Träger nicht dienen kann, sich nicht vor der Schöpfung (ver-)beugen kann. Kann man nicht knien, um Verzeihung bitten, läuft dem Menschen ständig die Laus über die Leber und spuckt er Gift und Galle, wird u.U. auch der Eckzahn krank.</p> <p>Desgleichen: wer den Balken im eigenen Auge übersieht! Er bekommt womöglich nicht nur Kniebeschwerden und einen Defekt/ Nervenentzündung am Eckzahn, sondern auch Sehstörungen.</p>