




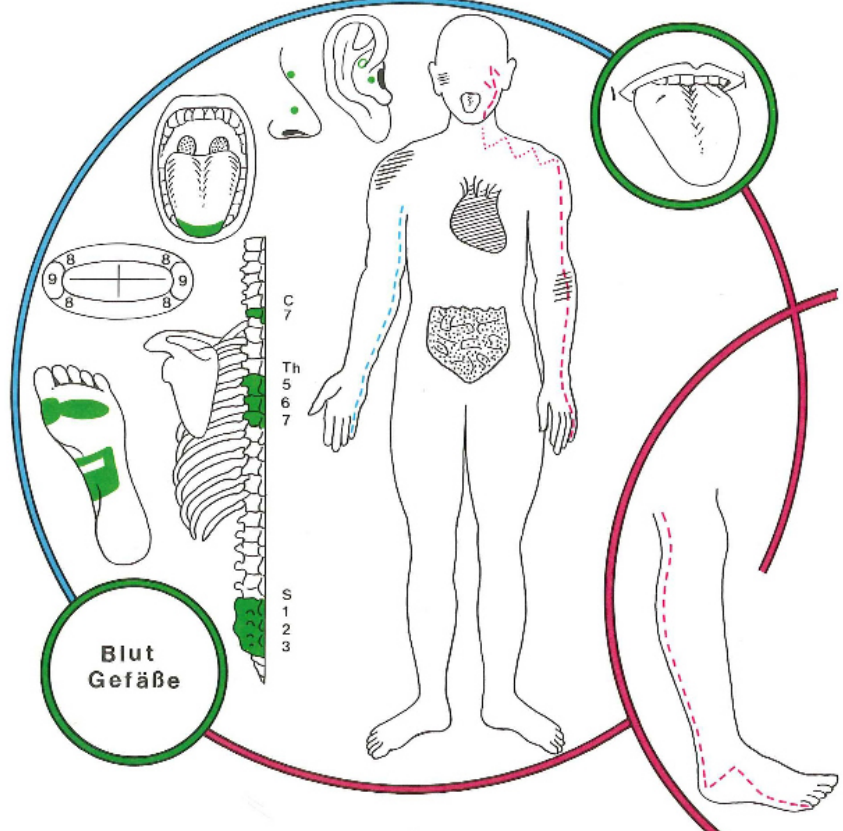
Eine Einführung in die reflektorischen Bezüge und den Quellennachweis

finden Sie hier: <http://www.oldenburk.de/files/Einfuehrung.pdf>

Eine Übersetzungshilfe für das „Fachchinesisch“ finden Sie hier:

<http://www.zahnwissen.de/>

Reflexe	Centrum ciliospinale C8 Pupillen (Erweit.)	
INTERCOSTALNERVEN	Th1, 2, 5, 6, 7	
DERMATOME	C8;Th1,2,5,6,7	
STÖRFELDER	Zahn 18: Duodenaldivertikel II., III.. Abschnitt Zahn 28: Jejunum-Divertikel, Duodenal-Div. IV	
NASENNEBENHÖHLEN	Sinus cavernosus	
HIRNNERVEN	VIII, IX, XII Schwindel, Ohrgeräusche Irritation des Nervus statoacusticus (VII) (Nervus vestibulo-cochlearis) Neuralgieforme Schmerzen, Neuralgie, Behinderung beim Schlucken, Essen, Sprechen, Gähnen Irritation des Nervus glossopharyngeus (IX)	
SINNESORGANE	Geschmack, Gehör; Innenohr	
GELENKE	Schulter hinten; Ellbogen ulnar; Hand ulnar; Finger ulnar	
RÜCKENMARK SEGMENTE	C8;Th1,2,5,6,7 ; S1, 2, 3	
WIRBEL	H7; B1, 2,5,6,7 S1, 2	
YIN-ORGANE	Zahn 18: Herz rechts, Niere rechts Zahn 28: Herz links, Niere links	
YANG-ORGANE	Jejunum; Duodenum IV. Abschnitt	
ENDOKRINE DRÜSEN	Hypophysenvorderlappen	
SONSTIGES	Zentr. Nervensystem; Psyche	
TONSILLEN	Tonsille lingualis	
OHR Korrespondenzonen nach O. Mastalier		Ohr-Korrespondenzonen der Zähne 18 und 28 Rhinocephalonbereich und angrenzende Wange
SYMBOLE	Pluto (Hades) nach Volkmer // nach M.Caffin: Saturn	
METALLE	Mangan (Mangan met.)	
SPAGYRIK von Phylak	Zahn 18: Crataegus A Allium sat. AB Viscum alb. C Arnica mont. C Rosmarinus off. A Zahn 28: Convallaria C Molissa AB Ginkgo A Viscum album C Aconitum C	
HOMÖOPATHIE	Anacardium	
SEELISCHE INHALTE	Wandlung versus Besessenheit	
VERBINDUNGEN nach	Zahn 18: Schlaflosigkeit mit Erregungszustand; Untere Gliedmaßen	

Orsatelli aus: Rossaint	Zahn 28: Schlaflosigkeit mit Asthenie; untere Gliedmaßen
Weitere Zuordnungen gesammelt von Braun-von-Gladiß*	<p>obere Extremitäten, hyperkeratotisches Ekzem der Hände. Handödem. Trigeminusneuralgie. Neuritiden, Steuerer der psychischen vegetativen Lage. Föhn- Empfindlichkeit, wetterbedingte Hemikranie, Psycho-Abstürze. Zentrale Spasmen, zentrale und periphere Ausfallserscheinungen. Epilepsie. Sensorische und motorische Störungen. Tumor im Hirn und Rückenmark. Störungen im Lebensantrieb. Aphonie nach längerem Sprechen, Ischias, Migräne, Kopfschmerz, Ohrgeräusche (Tinnitus), Kraftlosigkeit in den Beinen, Periarthritis humeroscapularis, Brachialgie nocturna. Muskulatur der oberen und unteren Extremitäten.</p>
Gleditsch *	 <p>„So sind viele psychosomatische Symptomenbilder Ausdruck funktioneller Störungen des Herz-Dünndarm-Funktionskreises, die sich durch Irritation an Punkten des sogenannten Herz-Meridians manifestieren und von dort aus therapieren lassen. In der Mundakupunktur sind vor allem die Weisheitszahnpunkte bei depressiven Verstimmungen indiziert, aber auch bei nicht organisch bedingten, sondern im Psychischen erlebten und erlittenen Herzbeschwerden.“</p> <p>„Statt einer der Nebenhöhlen ist das Mittelohr samt dem Zellsystem im Mastoid funktionell mit dem Herz-Dünndarm-Funktionskreis verknüpft. Die dadurch gegebene Beziehung des Mittelohrs zum Dünndarm erklärt die Ätiologie vieler Säuglings-Otitiden, denen meist Ernährungsfehler und Störungen der Darmfunktion zugrunde liegen“</p>
M. Caffin*	<p>Der Weisheitszahn rechts oben (Nr. 18) entspricht der Kraft, die wir bei dem Versuch entwickeln, uns in die materielle und spirituelle Welt zu integrieren. Der Weisheitszahn links oben (Nr. 28) kann Aufschlüsse über tiefliegende Ängste geben, von der materiellen und spirituellen Welt verstoßen zu werden, in der die betroffene Person sich entwickeln möchte.</p>

Burk	<p>Was nehmen Sie sich zu Herzen!? Wo müssen Sie aus Ihrem Herzen eine Mördergrube machen!? Was bringt Ihr Herz aus dem Takt!?</p> <p>Als mir 1994 eine Patientin einen Zettel übergab, den ihr ein Abteilungsleiter der Barmer Ersatzkasse unter der Hand über den Tresen geschoben hatte, regte ich mich derart auf, dass ich Herzrhythmusstörungen bekam. (Er enthielt die Anschrift eines Zahnarztes, der nicht - so wie ich- ständig gegen Amalgamfüllungen anstänkern würde) Am folgenden Tag begann mein oberer rechter Weisheitszahn, der trotz fehlenden Gegenzahnes 25 Jahre stabil blieb, aus dem Kiefer zu elongieren (heraus zu wandern). Drei Tage später hielt ich das Rezept über Betablocker in der Hand.</p> <p>Dem Herzens-Konflikt mit der „Gesundheits-Mafia“ habe ich bald darauf den Weisheitszahn schmerzlich opfern müssen. Dem ärztlichen Kollegen Dr. Gensing (Berlin) bin ich dafür dankbar, dass er mir den Konflikt bewußt und mir Mut machte, das korrupte Kranke(n)Kassensystem zu verlassen. Die Medikamente habe ich nie genommen, nie wieder Herzprobleme gehabt,- denn ich habe den Konflikt gelöst: meine Kassenzulassung gab ich zurück und lebe seither als „Sozialschwein“, aber zufrieden und mit meinem Herzen im Reinen weiter!</p> <p>Anfang 1995 saß ein Rechtsanwalt auf meinem Behandlungsstuhl: ich möge bitte die Zähne für die Brücke etwas vorsichtig beschleifen, denn er bekäme morgen einen Herzschrittmacher implantiert...</p> <p>Ich ließ „den Bohrer ruhen“ und unterhielt mich eine Stunde mit dem Patienten über seine Herzenskonflikte. Den Schrittmacher hat er sich nicht implantieren lassen,- der Professor, der ihn einpflanzen wollte, ist auch nicht mehr tätig: er implantierte ohne Information für den Patienten gebrauchte Schrittmacher...</p> <p>Weitere Zusammenhänge: retinierte (verlagerte) Weisheitszähne und deren Narben nach operativer Entfernung oder aber verbliebene Restostitiden (nicht ausgeheilte Knochenpartien) können epileptiforme Anfälle auslösen.</p>
Doepp*	<p>Alpha (A) und Omega (O) wandern durch den Körper und unterhalten sich über die „Organsprache“</p> <p>„O: ...wenn wir uns geflügelte Worte anschauen: »Es bricht mir das Herz«, »Ich habe mein Herz verloren«, »Ich schütte mein Herz aus«, »Ich schenke dir mein Herz«, »Das Herz springt vor Freude« oder gar: »Mein Herz will zerspringen«.</p> <p>A: Real ist ja auch so, daß wir bei Herzeleid auch Herzweh verspüren, obwohl organisch nichts vorliegt.</p> <p>O: Hallo, Herz, wie geht es dir?</p> <p>Herz: Chronisch vernachlässigt fühle ich mich. Unser Mensch registriert mich einfach nicht. Er verlangt klagloses, fehlerfreies Funktionieren. O: Und tust du es?</p> <p>Herz: Was bleibt mir übrig? Nur mit Hilfe einiger Koronarspasmen kann ich ihm ab und zu mitteilen, daß er mich belastet.</p> <p>A: Wodurch?</p> <p>Herz: Manches liegt vor, z.B. seine Lebensweise: Hektik, Streß, kaum Bewegung, viel Kaffee; dann seine Einstellung: Erfolg zählt, egal wie, erkaufte mit der Unterdrückung seiner Gefühle, er nennt es »cool«; und seine Grundhaltung: Er denkt nur an sich.</p> <p>O: Was macht dein Blutdruck?....“</p>

Edelmann*	<p>Psychodontische Bedeutung von Weisheitszahnanomalien</p> <p>Die Weisheitszähne liegen uns buchstäblich am Herzen. Sie sind energetisch die Herzzähne. Und über das Herz, die Liebe führt der Weg hinan zu unserem höheren Selbst, dem Göttlichen in uns. Aber auch der Dünndarmmeridian, der über Freud und Leid regiert, wird von den Weisheitszähnen mitbestimmt.</p> <p>Verlagerte oder fehlende Weisheitszähne oder solche mit Durchbruchsschwierigkeiten lassen auf Defizite in diesen energetischen Bereichen, aber auch auf psychische und geistige Probleme schließen. Die Reihung der Ich-Entfaltung vom alten 1er-Es-Ich, über das neuere 4er-Personal-Ich, bis hin zum 8er-Höheren-Selbst, erfährt hier ihren Abschluß.</p>
-----------	---