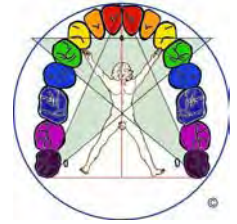

Organbezüge der oberen Eckzähne rechts/links 13/23




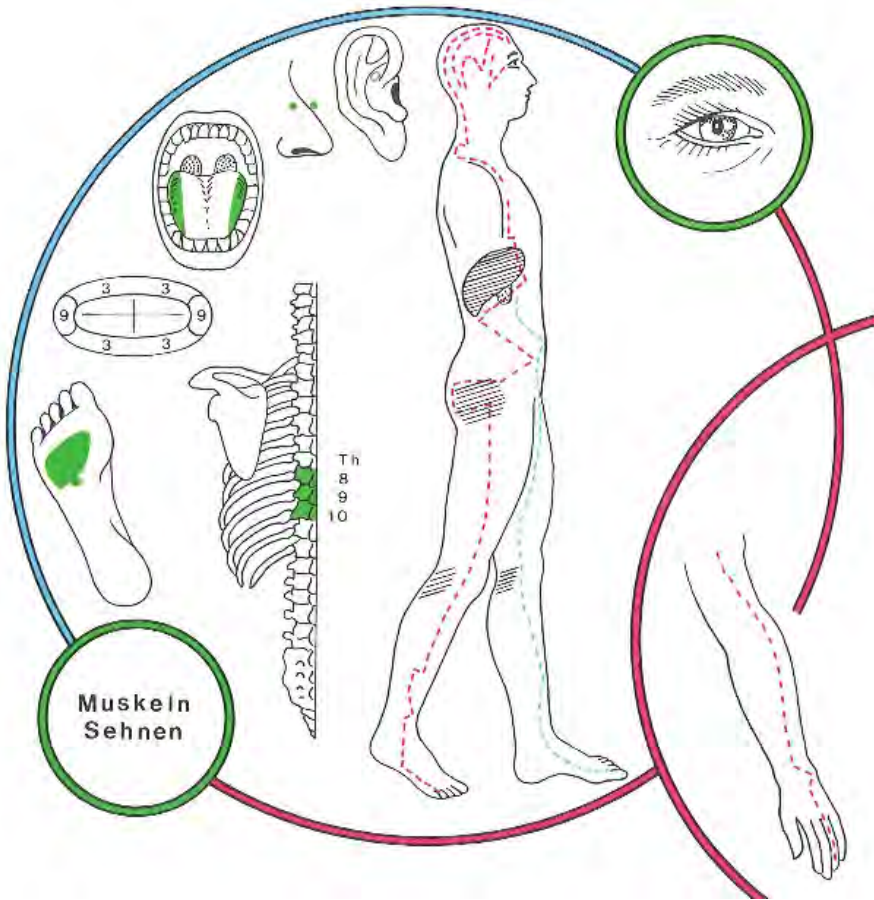
Eine Einführung in die reflektorischen Bezüge und den Quellennachweis

finden Sie hier: <http://www.oldenburk.de/files/Einfuehrung.pdf>

Eine Übersetzungshilfe für das „Fachchinesisch“ finden Sie hier:

<http://www.zahnwissen.de/>

INTERCOSTALNERVEN	Th8, 9, 10 oberer Bauchdecken
DERMATOME	Th8, 9, 10
STÖRFELDER	biliäres Störfeld
NASENNEBENHÖHLEN	Sinus cavernosus, Sinus sphenoidalis
HIRNNERVEN	II Sehestörungen Irritationen des Nervus opticus (II)
SINNESORGANE	Sehen; Netzhaut + Aderhaut
GELLENKE	Hüfte seitlich; Knie mesial +lateral; oberes + vorderes Sprunggelenk
RÜCKENMARK SEGMENTE	Th8, 9, 10
WIRBEL	B8, 9, 10
YIN-ORGANE	Zahn 13: Leber rechts Zahn 23: Leber links Ductuli biliferi
YANG-ORGANE	Zahn 13: Gallenblase Zahn 23: Gallengänge links
ENDOKRINE DRÜSEN	Hypophysen -Zwischenlappen
TONSILLEN	Tonsilla Palatina
OHR Korrespondenzonen nach O. Mastalier	 <p>Ohr-Korrespondenzonen der Zähne 13 und 23 Bereich Hüfte</p>
SYMBOLE	Mars (Ares) nach Volkmer nach M. Caffin: Pluto
METALLE	Eisen Ferrum metallicum
HOMÖOPATHIE	Urtica urens, Chelidonium
SPAGYRIK von Phylak	Zahn 13: Taraxacum AB Cynara AB Nux BC Zahn 23: Carduus mar. A Cholidonium C Allium sat. AB Nux 13C
VERBINDUNGEN nach Orsatelli aus: Rossaint	Magen Atmungsrythmus
SEELISCHE INHALTE	<p>Dynamik versus Agression Leber: + Glücklichein - Unglücklichein Galle: + Liebe - Ärger, Wut, Jähzorn</p> <p>Der Eckzahn wird auch der Reißzahn oder Augenzahn genannt. (Die stabile Wurzel reicht bis zum Boden der Augenhöhle. Der Eckzahn als Machtzahn symbolisiert Potenz und (Macht-)Vermögen: das, was ich anpacken/(stemmen) reißen kann. Die Größe dieser Zähne, z.</p>

	B. beim Elefanten, Eber oder Tiger, symbolisiert Macht.
M. Caffin	„Der rechte obere Eckzahn (Nr. 13) steht für die Art und Weise, wie wir uns der Außenwelt zeigen wollen.“ „Der linke obere Eckzahn (Nr. 23) steht für die innere Haltung, die wir Veränderungen gegenüber einnehmen.“
Weitere Zuordnungen von Braun-von-Gladiß* zusammengetragen	Zahn 13: Prothrombinsteuerung, Angina pectoris, kardiale Ödeme, Stenokardien, Blutstoffwechsel, Blutdichte, Strömungsgeschwindigkeit, Stagnation, Thrombose und Infarkt, dyskratische Zustände, Konzentrationsschwäche, Stammuskulatur Zahn 23: Prothrombinsteuerung, Angina pectoris, kardiale Ödeme, Stenokardien, Blutstoffwechsel, Blutdichte, Strömungsgeschwindigkeit, Stagnation, Thrombose und Infarkt, dyskratische Zustände, Konzentrationsschwäche, Stammuskulatur
Gleditsch *	 <p>„Auf einen oder mehrere Canini (Eckzähne) beschränkte entzündliche oder degenerative Veränderungen an Gingiva bzw. Parodontium weisen auf eine mögliche Störung im Leber-Gallenblasen-Funktionskreis hin. Die Überlastung der als Prothesenanker benützten, meist paradentotischen Eckzähne bei älteren Menschen schwächt einen ohnehin belasteten Leber-Gallenblasen-Funktionskreis zusätzlich. VOLL weist auf die Häufigkeit von Hüftgelenkfrakturen bei gerade diesen Patienten hin.“</p>
W. Burk	Nach Verankerungen an Restzahnbeständen in Form der Eckzähne mit Klammern und Teleskopkronen kommt es gehäuft zur Einschränkung der Gehfähigkeit (Gehwagen der Senioren!!) wegen Knie- und Hüftbeschwerden, und Augenproblematiken (Star etc) Der Eckzahn wird krank, wenn sein Träger sich nicht vor der Schöpfung (ver-)beugen kann. Kann man nicht knien, um Verzeihung bitten, läuft dem

Menschen ständig die Laus über die Leber und spuckt er Gift und Galle, wird auch der Eckzahn krank. Desgleichen: wer den Balken im eigenen Auge übersieht! Er bekommt u.U. nicht nur Kniebeschwerden und einen Defekt/Nervenentzündung am Eckzahn, sondern auch Sehstörungen! Es sind dies jene Menschen, die in ihrem Ärger übersehen, dass sie nicht nur Opfer, sondern auch Täter sind (das Gesetz des Spiegels)

Beispiel: Ein Apotheker regt sich über seinen Pächter auf, der (unfähig) sein hohes Ausgangsniveau herunterwirtschaftet (die Apotheke letztlich verlässt und: weiterhin – obwohl gescheitert- als Kassenbürokrat seine Kollegen schikanierend, sein Dasein fristet)...

Der Apotheker bekommt zunächst Schmerzen im Knie. Der Orthopäde: das Knie sollte besser steif gestellt werden...

Der Apotheker bekommt Gallensteine. (Wo ist ihm die Galle übergelaufen!?) Anstatt sich abzureagieren, folgt er dem Rat der (die Seele ignorierenden) Schulmedizin und lässt sich die Gallensteine entfernen. Innerhalb von drei Monaten bekommt der Eckzahn 13 einen massiven Defekt, der kurz darauf zu einer Wurzelbehandlung führt. Das Knie lässt sich der Verpächter nicht versteifen 😊,- er läuft heute noch 94jährig mit beiden Beinen!